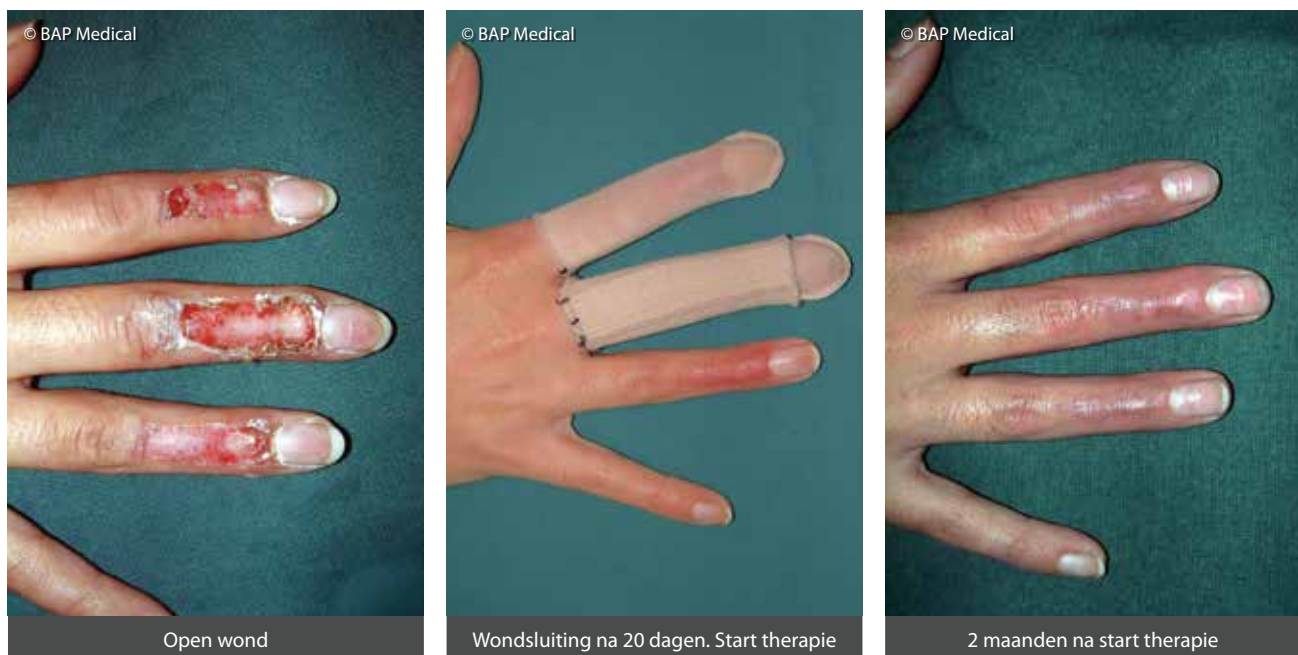


Casus SCARBAN: Brandwond

1. Beschrijving casus

leeftijd patiënt	30 jaar
geslacht	vrouw
oorzaak	trauma na ongeval met strijpers
waarom littekenbehandeling	noodzakelijk wegens diep dermale brandwonden (wondsluiting na 20 dagen)
start littekenbehandeling	direct na wondsluiting
therapie	standaard littekenbehandeling na wondgenezing: - SCARBAN Elastic - speciale op maat gemaakte drukkleding - hydratatie met ALHYDRAN crème

2. Ontwikkeling van het litteken



3. Conclusies medisch team

- Vanwege de sluitingstijd (20 dagen) en de verhoogde activiteit van het litteken, is intensieve nabehandeling (siliconen in combinatie met een drukkledij en hydratatie) noodzakelijk om hypertrofe littekens en beperking van mobiliteit te voorkomen
- Na twee maanden een voorlopig heel mooi resultaat: geen hypertrofe of beperking van mobiliteit van de vingers
- Doorzetten van de behandeling wordt geadviseerd (combinatie van drukverband, SCARBAN Elastic en ALHYDRAN voor de hydratatie)

4. Ervaring patiënt

- Patiënte is bijzonder tevreden over het resultaat
- Patiënte heeft van de brandwonden op haar vingers geen enkele functionele hinder overgehouden

Auteur: H. Hoeksema, afdeling Plastische en Reconstructieve Chirurgie, Universiteitsziekenhuis, Gent, België