

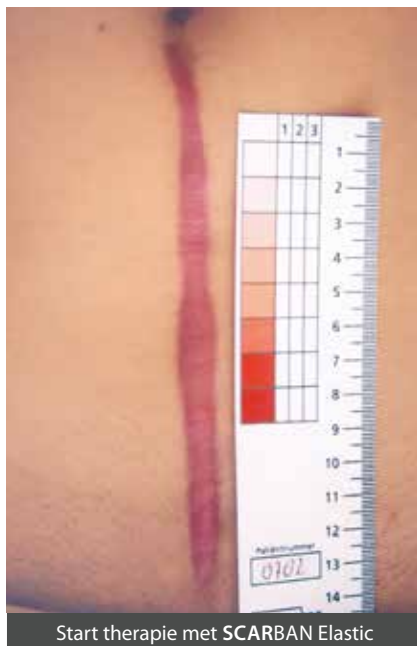
# Casus SCARBAN:

## Hypertrofisch litteken na chirurgische interventie

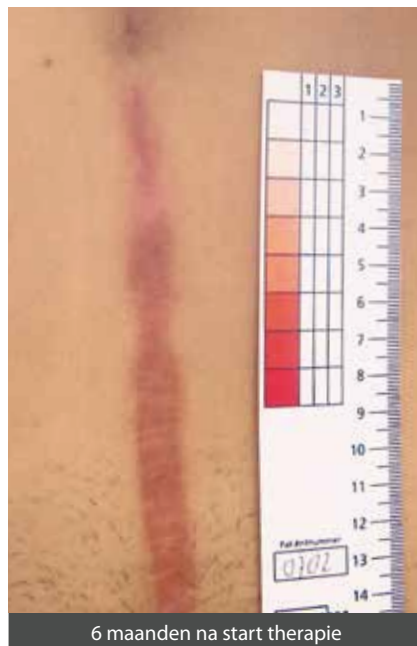
### 1. Beschrijving casus

leeftijd patiënt	35 jaar
geslacht	vrouw
oorzaak	buikoperatie
waarom littekenbehandeling	hypertrofisch littekenvorming
start littekenbehandeling	2 maanden na operatie
therapie	1 jaar SCARBAN Elastic

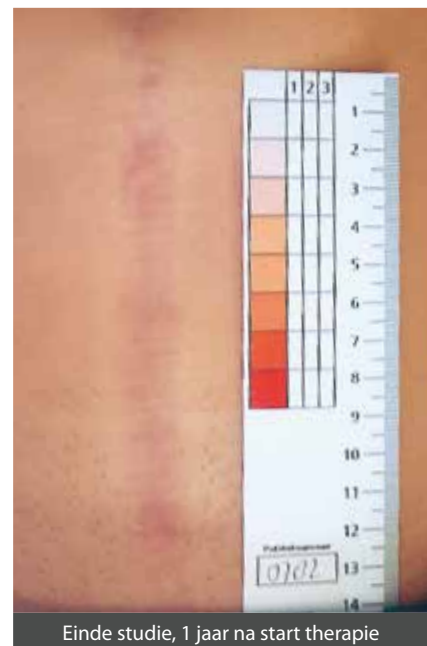
### 2. Ontwikkeling van het litteken



Start therapie met SCARBAN Elastic



6 maanden na start therapie



Einde studie, 1 jaar na start therapie

### 3. Conclusies medisch team

- Vertraagde wondsluiting door ontsteking na ingreep, hypertrofische littekenontwikkeling
- Significant minder dik na therapie
- Significant minder rood na therapie

### 4. Ervaring patiënt

- Algehele verbetering van het litteken
- Minder littekenklachten
- SCARBAN Elastic is comfortabel en gemakkelijk in gebruik

Auteur: Dr. F.B. Niessen, Afdeling plastische en reconstructieve chirurgie, VU Medisch Centrum Amsterdam, Nederland  
Dit onderzoek is uitgevoerd i.s.m. Nederlandse huidtherapeuten